Entorse de cheville ou bien?

Prise en charge et traitement conservateur

V Gremeaux

Centre de Médecine du Sport– CHUV

ISSUL

Centre de médecine du sport

swiss olympic medical center

UNIL | Université de Lausanne

Entorse: et 1, et 2, et 3…

- **3** grandes questions médicales initiales
- **(3)** grades
- **3** grands diagnostics différentiels
- **3** phases de cicatrisation
- **3** critères pour reprendre le sport
- **3** complications

« Docteur, je me suis tordu la cheville…. »

600 « entorses »/j en Suisse
1er motif consult Urgences

3 grandes questions médicales:

1/ Est-ce une entorse du LCL?

2/ Quelle est sa gravité?

3/ Y-a-t-il des lésions associées?

1 question du patient:

Quand puis je reprendre le sport, le travail?

1-Est-ce une entorse du LCL?

- **Craquement** ?
- **oedème** « œuf de pigeon » **<u>pré</u> / sous-malléolaire ext**
- **Douleur en 3 temps**
- **Echymose**

- Palpation:
  - douleur pré-malléolaire (LTFA)
  - douleur sous-malléolaire (LCF)
  - Palpation des repères osseux

2- Est-ce une entorse grave??

- Classification de la gravité = indispensable pour l'orientation thérapeutique

Oui mais…

•Nombreuses classifications….

- Laxités cliniques, radiologiques
- Signes de gravité
- Lésions ostéo-cartilagineuses associées
- faisceaux ant., moy., post: Intacts/ déchirure partielle/ totale

•…Et clinique mal corrélée à la gravité

2- Quelle est la gravité? - Classification

« CLASSIQUE »

- **I (bénigne): « distension » LTFA**
- **II (moyenne): déchirure partielle LTFA**
- **III (grave): rupture complète LTFA +/- LCF +/- lésion LTFP ou selon lésions associées**

STADE 1 :
élongation

STADE 2 :
déchirure partielle

STADE 3 :
déchirure complète

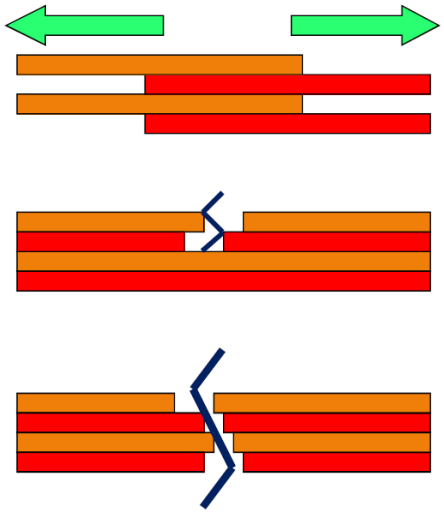

Hématome

Echymose

3- Y-a-t-il une lésion associée?

– **Une fracture?**
  - Base M5
  - Malléole interne / ext / post
  - Maisonneuve

➡ Indications radio?

– Autre lésion (associée **ou seule!)?**
  - **Dôme talien**
  - *Lésion de la syndesmose inférieure*
  - *Lésion ligaments médio-pied*
  - *Lésion tendons Achille / fibulaires*

➡ Y penser!

Radiographies : Critères d'Ottawa

- **Age** <18 ou >55 ans
- **Douleur** cheville ou tarse associée à:

  - Impotence fonctionnelle (appui ou 4 pas impossible)

  - Sensibilité malléolaire

  (bord postérieur int ou ext sur 6cm)

  - Sensibilité os naviculaire ou **base M5**

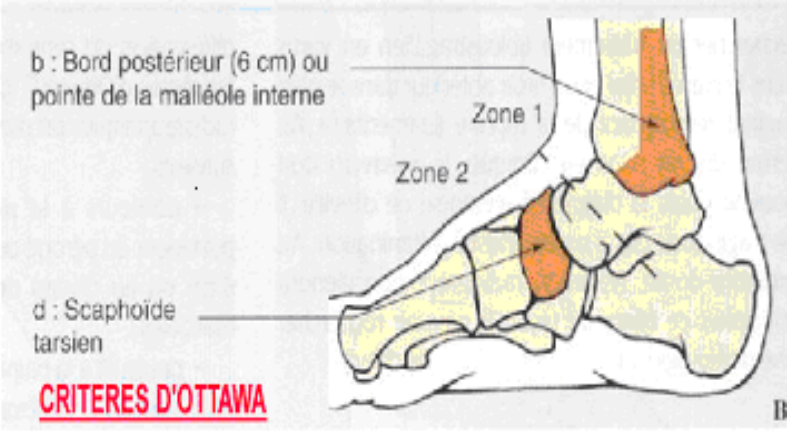

Ci-dessous 11 illustrations des lésions pouvant être associées à une entorse de cheville et visibles à la radiographie, tirées de la présentation Lésion ligamentaire de la cheville quelle imagerie du Professeur Pialat (17) :

Fracture malléolaire

Fracture du naviculaire dorsal

Lésion du dôme talien

L'œdème

L'épanchement articulaire

La diastasis tibio-fibulaire (Atteinte de la syndesmose)

Fracture du processus latéral du talus

Fracture de la joue médiale du talus

Facture du processus postérieur du talus

Comment j’examine la cheville?

Diagnostics Différentiel

- **Rupture lig fibulo-tibial inférieur : Syndesmose**
- **Entorse médio-pied**
- **Tendon: luxation fibulaires, T Calcanéen**

- *Entorse sous-talienne*
- *Dôme talien*

Luxation des tendons fibulaires

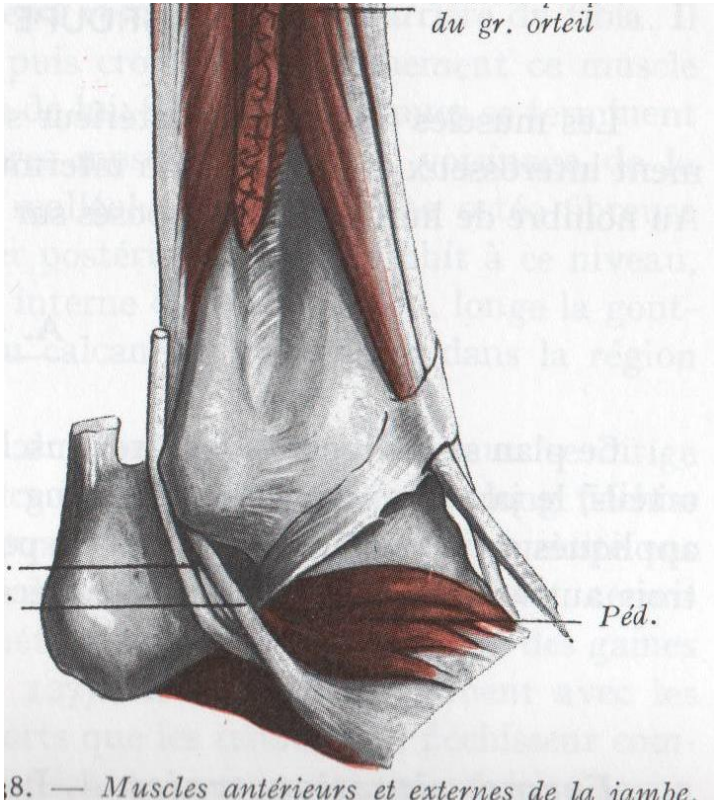

- **Symptômes (douleur et œdème) prédominent en rétro-malléolaire**

- **Sensation de déplacement fugace fréquente**

Atteinte syndesmose

- Douleur + haut que LTFA
- Douleur flexion dorsale passive cheville + rotation externe du pied autour de l'axe jambier, l'astragale tendant écarter les 2 os (mortaise)

IMMOBILISATION

Entorses du pied

Mécanisme

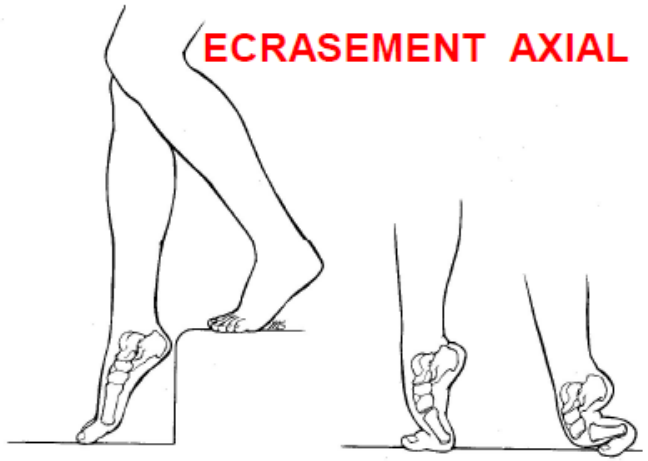

Graves :

rares

ou

méconnues

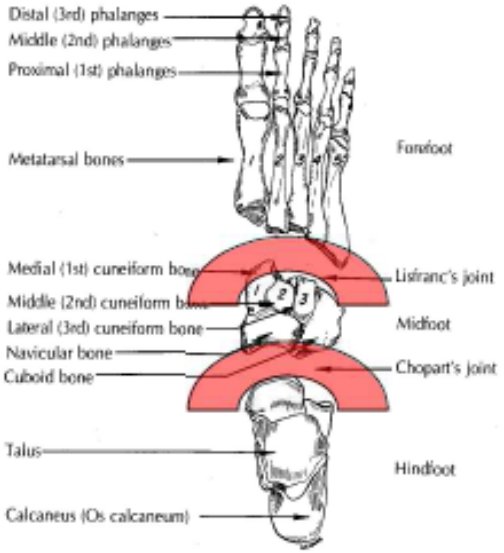

IMMOBILISATION

Lésions du talus

INVERSION

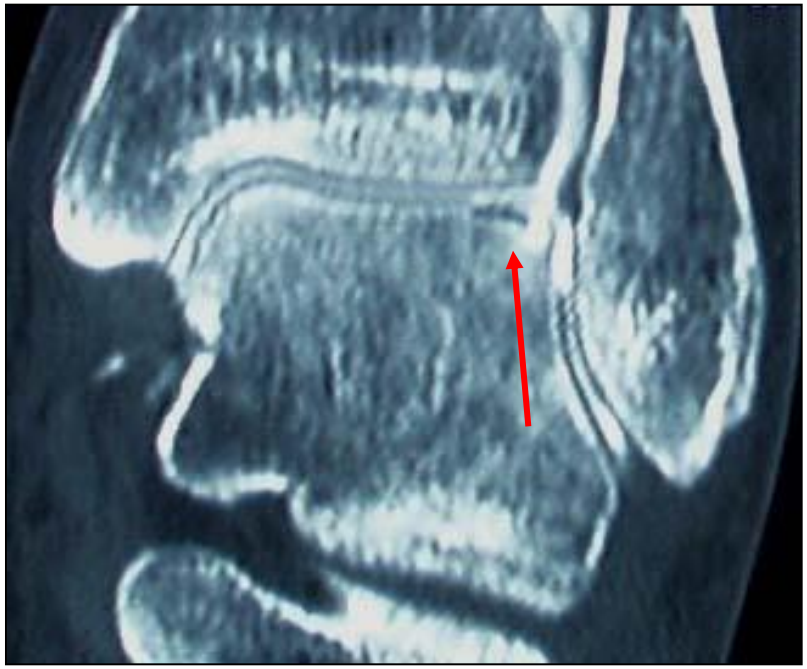

3 Phases post-traumatiques

Phases	Tissus/ultrastructures
I Inflammatoire (environ J0-J14)	Caillot de fibrine, leucocytes, lymphocytes, macrophages
II Proliférative (environ semaine 2-4)	Tissus de granulation, collagène type III, fibroblastes, myofibroblastes
III Remodelage (environ semaine 4-26)	Tissus cicatriciels, collagène type I

Eviter AINS

Rééducation

Durée fonction
Gravité

Rev Med Suisse 2013; volume 9. 2376-2379

Prise en charge initiale: RICE→POLICE

- **P**: Protection: décharge si douleur
- **OL**: Optimal loading: pas de repos complet, activités indolores ou en décharge OK
- **I**: Ice
- **C**: Compression
- **E**: Elévation

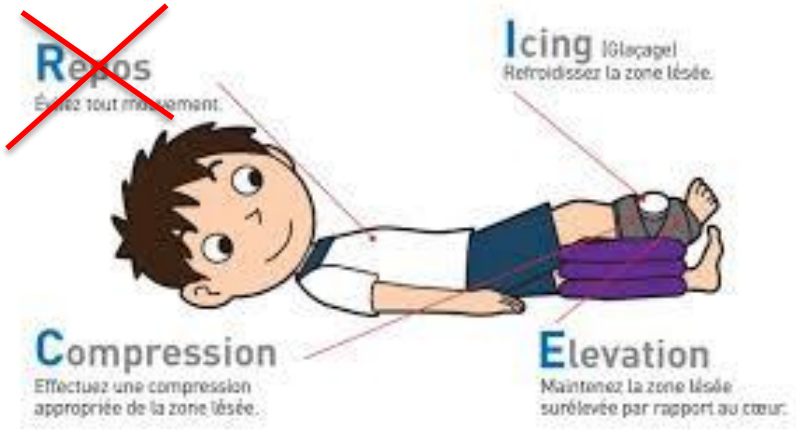

P — **PROTECTION**
Cesser toutes activités provoquant de la douleur lors des premiers jours.

E — **ÉLÉVATION**
Soulever le membre atteint le plus souvent possible, de sorte qu'il soit plus haut que le cœur.

A — **ANTI-INFLAMMATOIRES À ÉVITER**
S'abstenir de prendre des anti-inflammatoires et d'appliquer de la glace.

C — **COMPRESSION**
Installer un bandage élastique, ou encore mieux un taping compressif, pour réduire le gonflement initial.

E — **ÉDUCATION**
Enseigner les bonnes pratiques afin d'éviter la surinvestigation médicale, la surmédication et les modalités passives inutiles.

&

L — **LOAD**
Quantifier son stress mécanique en intégrant de la mise en charge et du mouvement, sans occasionner de douleur.

O — **OPTIMISME**
Être confiant et positif; conditionner son cerveau en vue d'une guérison optimale.

V — **VASCULARISATION**
Faire des activités cardiovasculaires pour irriguer les tissus endommagés et augmenter leur métabolisme.

E — **EXERCICES**
Favoriser un retour à la normale de la mobilité, de la force et de la proprioception en adoptant une approche active.

Traitement Stade 1:

- POLICE
- +/- drainage
- +/- récup amplitude articulaire
- +/- Strapping
- +/- traitement locaux (Traumaplant,, Rheumon…)
- +/- AINS per os???

Physiothérapie: surtout si sportif ou tuméfaction ++, auto-rééducation !

Durée: 10-15j avant reprise sport – sans restriction **3** semaines

Risque: atteinte proprioceptive (mécano-récepteurs ligamentaires)
→ instabilité fonctionnelle

FICHE D'AUTO-REEDUCATION ENTORSE SIMPLE DE CHEVILLE

Tous les jours consacrer 2 x 15 minutes (matin et soir) pour les exercices ci-dessous. Pour chaque exercice faire 3 séries de 10 répétitions.

A partir du 5ème jour après le traumatisme (après la visite de contrôle):

1) Pieds joints :
- Monter sur la pointe des pieds en se soutenant à une chaise, puis sans aide.
- Relever les pointes de pieds en se soutenant à une chaise.
- Monter sur la pointe et retenir la descente pour reposer les talons le plus lentement possible.
- Même exercice avec le talon surélevé de 10 cm (pointe des pieds sur un annuaire, sur une marche talons dans le vide. (figure)

2) Marche sur une ligne droite en déroulant le pied (attaquer par le talon et finir sur le gros orteil).

A partir du 8ème jour après le traumatisme :

3) Déplacer un objet en le poussant avec le bord externe du pied, en écartant la jambe du corps (ex : carton vide à remplir progressivement).
4) Relever la pointe externe du pied en le haut et en dehors. Progressivement opposer une force à l'aide vos mains résistant à la montée du pied (tenir 6 secondes).
5) Départ pied en haut et en dehors (pieds en canard). Résister à une force appliquée par les mains en bas et en dedans.
6) Bondissements à deux pieds, puis à cloche-pied, yeux ouverts puis yeux fermés.
10) Travail sur plateau instable (planche sur un coussin, puis un ballon).

Ces exercices doivent être réalisés SANS entraîner de DOULEUR VIVE.

Si la douleur ou le gonflement ne cède pas en 10-15 jours consulter votre médecin traitant.

Traitement stade 2-3:

- POLICE
- Immobilisation
  - Semi-rigide **3** semaines H24
  - Complète 7-10 j puis semi rigide jq **3** semaines :
    Résultat idem / meilleure efficacité sur douleur à court terme
  - Puis semi-rigide **3** semaines la nuit

- Physio intensive et précoce

80% évolution fonctionnelle favorable 3-9 mois
→ *20% avec gêne résiduelle!*

Physiothérapie

- Phase 1 (J0 à J7-14)
  - Objectifs:
    - Réduire la douleur
    - Stimuler la circulation
    - Remise en charge progressive
    - Maintien musculaire
  - Moyens:
    - Mobilisation douce
    - Contraction musculaire statique
    - Drainage
    - Kinésiotaping
    - Glaçage



- Phase 2 (J7-14 à 3-4ème semaine)
  - Objectifs:
    - Récupération des amplitudes
    - Libération articulation sous-talienne
    - Amélioration force musculaire
    - Amélioration proprioception
    - Maintien de la condition physique
  - Moyens:
    - Renforcement musculaire concentrique et excentrique
    - Stabilisation dynamique
    - Mise en place d'un programme à domicile

Physiothérapie

- Phase 3 «spécifique» : 3-4ème sem → reprise
  - Objectifs:
    - Maitrise de la stabilité fonction sport
    - Symétrie de la force musculaire
    - Disparition des douleurs à l'activité
  - Moyens:
    - Contraction musculaire concentrique et excentrique
    - Stabilisation dynamique
    - Sauts et pliométrie
    - Changements direction
    - Mise en place d'un programme à domicile / fitness
    - Coordination avec préparateurs physiques / coachs

3 critères reprise compétition: Douleur-Mobilité-Stabilité

3 Complications tardives

- **Douleurs** →arthrose

- **Instabilité:**
  - **Fonctionnelle** – atteinte proprioceptive
    - →rééducation – renforcement fibulaires
  - **Mécanique** – ligamentaire:
    - Parfois Chirurgie

Conclusions:

- Traumatisme en inversion ≠ entorse de cheville
  - Penser au diagnostics différentiels
- Reconnaître le stade : 1 Vs 2-3
- Immobilisation systématique pour 2 et 3
  - 1s-2s-3s »
- Importance de la physiothérapie et auto-rééducation
- Préparer la reprise du sport:

  spécificité / «Douleurs-Mobilité-Stabilité »

Complications 20%: douleurs et instabilité

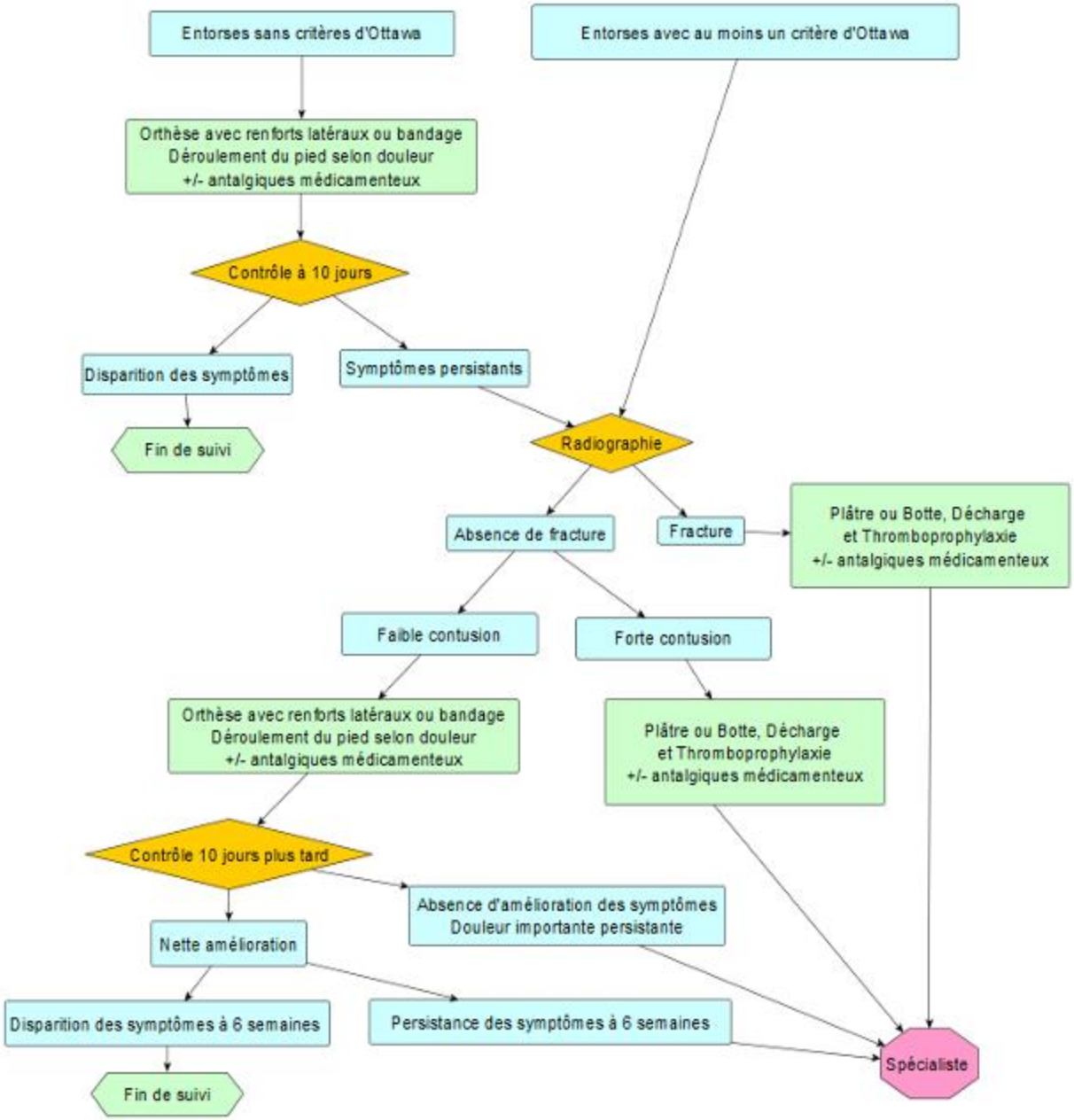
Entorses sans critères d'Ottawa
Entorses avec au moins un critère d'Ottawa
Orthèse avec renforts latéraux ou bandage
Déroulement du pied selon douleur
+/- antalgiques médicamenteux
Contrôle à 10 jours
Disparition des symptômes
Symptômes persistants
Fin de suivi
Radiographie
Absence de fracture
Fracture
Plâtre ou Botte, Décharge
et Thromboprophylaxie
+/- antalgiques médicamenteux
Faible contusion
Forte contusion
Orthèse avec renforts latéraux ou bandage
Déroulement du pied selon douleur
+/- antalgiques médicamenteux
Plâtre ou Botte, Décharge
et Thromboprophylaxie
+/- antalgiques médicamenteux
Contrôle 10 jours plus tard
Absence d'amélioration des symptômes
Douleur importante persistante
Nette amélioration
Disparition des symptômes à 6 semaines
Persistance des symptômes à 6 semaines
Fin de suivi
Spécialiste

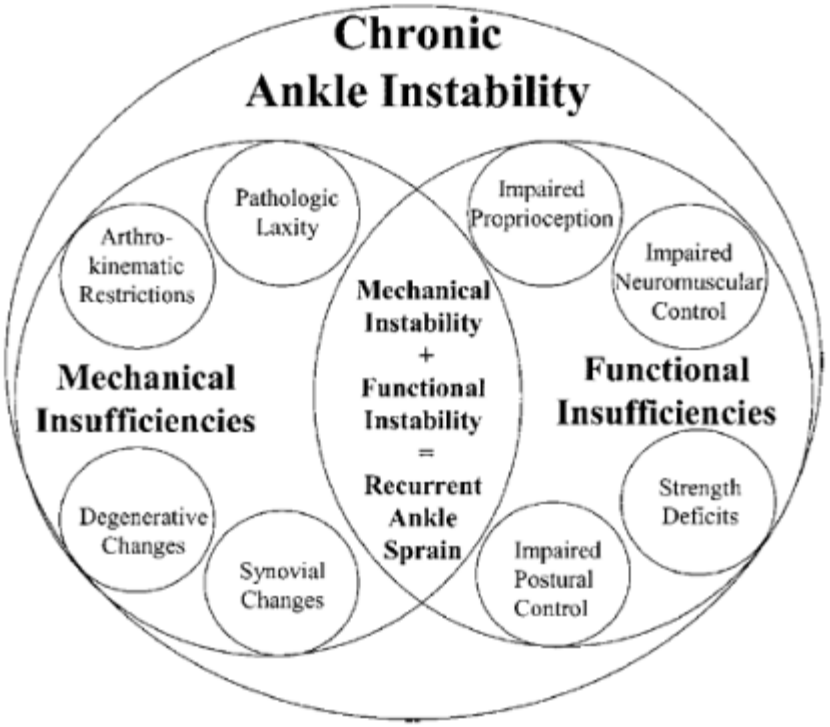
Chronic
Ankle Instability
Pathologic
Laxity
Arthro-
kinematic
Restrictions
Mechanical
Insufficiencies
Degenerative
Changes
Synovial
Changes
Mechanical
Instability
+
Functional
Instability
=
Recurrent
Ankle
Sprain
Impaired
Proprioception
Impaired
Neuromuscular
Control
Functional
Insufficiencies
Strength
Deficits
Impaired
Postural
Control